



CLINICA E LABORATORIO NELLE PRINCIPALI PATOLOGIE DELLA TIROIDE

PARTE PRIMA

La tiroide è la ghiandola endocrina di maggiori dimensioni e si trova adagiata sui primi anelli tracheali e sulla laringe ed è costituita da due lobi collegati da un istmo (Fig.1).

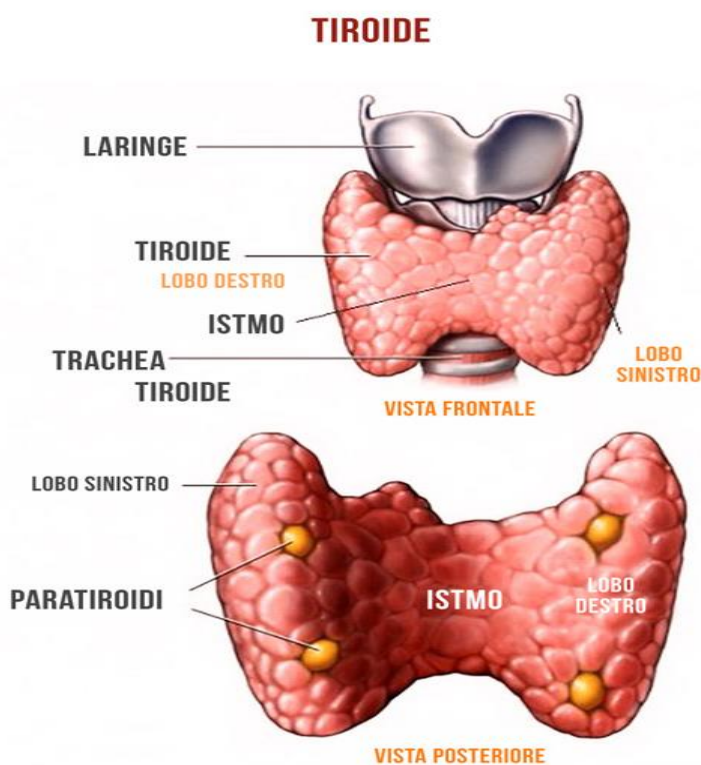


Fig. 1 Anatomia della tiroide

La ghiandola produce degli ormoni la cui funzione è quella di accelerare le reazioni cellulari nella maggior parte degli organi e tessuti e svolge inoltre un ruolo essenziale nella crescita e nello sviluppo.

La sintesi degli ormoni T3 (triiodotironina) e T4 (tetraiodotiroinina) è regolata dall'ormone TSH, prodotto dalla ghiandola *ipofisi*, che a sua volta è regolato dall'ormone TRH prodotto dall'*ipotalamo*. Lo iodio è un costituente essenziale degli ormoni tiroidei (Fig.2).

Regolazione della tiroide

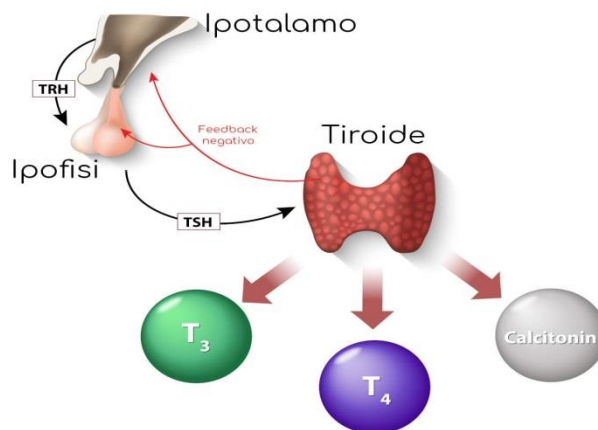


Fig.2 Regolazione degli ormoni tiroidei

Rispetto ad altre ghiandole endocrine la tiroide presenta la caratteristica di avere una notevole riserva funzionale potendo conservare una autonomia nel rilascio degli ormoni per oltre 2 settimane. Gli ormoni, infatti sono immagazzinati dentro le cellule legati ad una proteina chiamata Tireoglobulina.

Nel sangue la T3 e la T4 sono legati quasi interamente a proteine plasmatiche e solo una piccola parte circola in forma libera (Free T3 e Free T4): queste forme libere sono quelle fisiologicamente attive.

TRH, TSH ed ormoni tiroidei sono regolati da un meccanismo di feed-back negativo (ad un aumento di ormoni circolanti corrisponde una diminuzione del TSH e viceversa) (Fig.3).

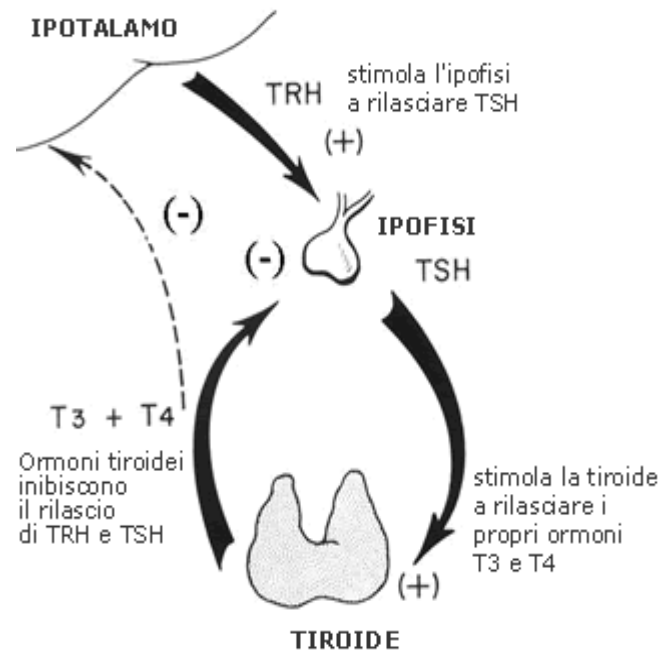


Fig. 3 Meccanismo di feed-back degli ormoni tiroidei

PATOLOGIE TIROIDEE

ADENOMA TOSSICO

L'adenoma tossico è un nodulo isolato iperfunzionante nell'ambito di una ghiandola di normali dimensioni. La zona interessata si può individuare tramite la scintigrafia con tracciante radioattivo. Raramente possono coesistere due o più adenomi. Caratteristiche del quadro scintigrafico è l'immagine di una zona ipercaptante circondata da tessuto non captante a causa della inibizione funzionale da parte dell'adenoma della restante parte ghiandolare (Fig. 3).

SCINTIGRAFIA DELLA TIROIDE

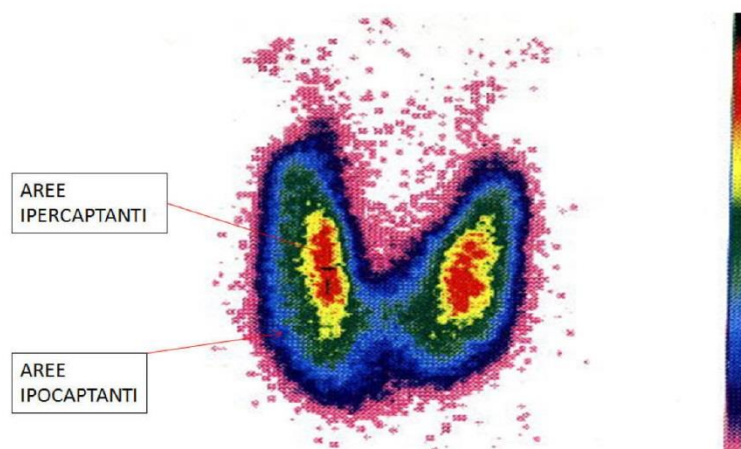


Fig.4 Scintigrafia della tiroide in adenoma tossico

Gli adenomi possono presentarsi senza segni di ipertiroidismo sia a livello clinico che biochimico o a volte con quadro di ipertiroidismo sub-clinico (ormoni tiroidei nella norma ma TSH ridotto o inibito).

GOZZO NON TOSSICO

Il gozzo è una tumefazione della tiroide non accompagnata da manifestazioni di iper o ipotiroidismo. Può comparire in forma sporadica ed essere endemico nella popolazione di una determinata area geografica. Nella stragrande maggioranza dei casi nelle zone di endemia gozzigena si rileva uno scarso contenuto di iodio nell'alimentazione; si ritiene infatti che la carenza iodica sia il fattore determinante per l'insorgere del gozzo.

GOZZO TOSSICO DIFFUSO O MORBO DI BASEDOW

È una malattia su base autoimmune spesso associata ad altre patologie autoimmuni come gastrite atrofica, artrite reumatoide, diabete mellito di tipo 1.

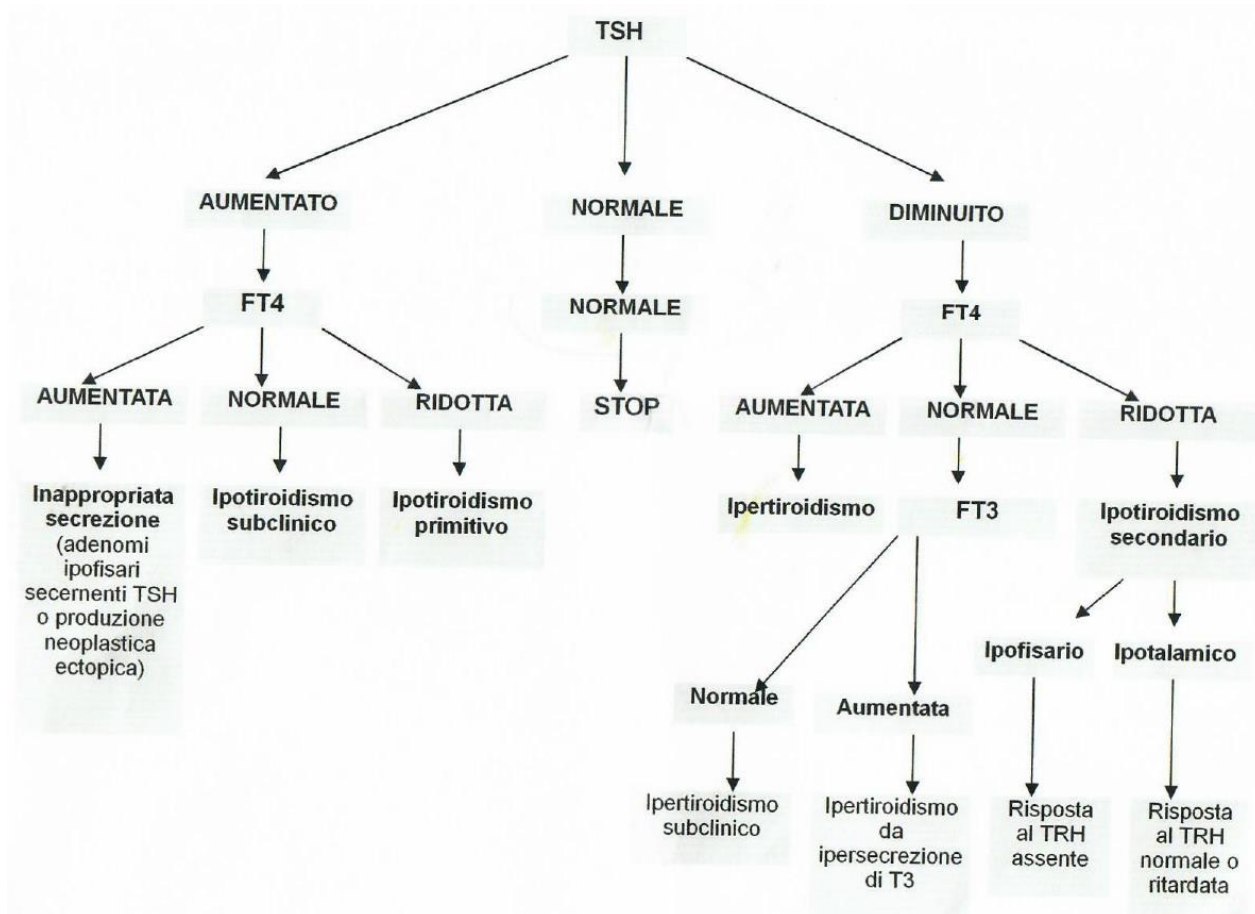
Si presenta classicamente con esoftalmo, gozzo diffuso e mixedema pretibiale ma può manifestarsi semplicemente con sintomatologia da ipertiroidismo.

Quadro clinico:

- Esoftalmo: nella fase iniziale della malattia l'interessamento dell'occhio è limitato a retrazione della palpebra superiore che non segue il movimento del bulbo oculare quando il paziente guarda verso il basso. Negli stadi successivi si ha edema periorbitale fino alla protrusione di un occhio o di entrambi.
- Cute ed annessi: alterazioni cutanee si possono avere per infiltrazione di mucopolisaccaridi al livello del derma (che si verifica di solito in area pretibiale). A causa della vasodilatazione periferica per l'aumento del flusso ematico la cute diviene calda e arrossata. Le unghie tendono a rompersi e si sollevano rispetto al letto ungueale.
- Apparato cardiovascolare: il quadro emodinamico è molto caratteristico e si presenta con tachicardia (90-100 battiti/min), elevata pressione differenziale (innalzamento della pressione sistolica ed abbassamento della diastolica), iperpulsatilità arteriosa periferica (polso iperdinamico), possibili aritmie e soffi sistolici.
- Sistema muscolare: è presente l'astenia muscolare determinata dall'ipermetabolismo proteico. Il danno muscolare può essere rilevato con il dosaggio dell'enzima presente nei muscoli (CPK).
- Sistema neuropsichico: i pazienti risultano ansiosi, irrequieti. Lamentano insonnia, lievi tremori agli arti superiori e presentano riflessi osteo-tendinei accelerati. Nelle donne si possono avere disturbi mestruali con oligomenorrea fino ad arrivare alla amenorrea.



ALGORITMO SUGGERITO NELLA DIAGNOSTICA DI LABORATORIO DELLE TIROPATIE



Nel prossimo articolo: ipotiroidismo, neoplasie tiroidee, guida all'interpretazione dei test di laboratorio.

Comitato Editoriale:

Dr. Eugenio Carbone, *Specialista in Igiene e Responsabile Sistema Gestione Qualità del Laboratorio Analisi Cliniche Trastevere*

Dr.ssa Flora Nasta, *Biologa Specializzata in Patologia Clinica, Direttore Tecnico del Laboratorio Analisi Cliniche Iperione*